

В.М. Коваленко

О.М. Червонописька

О.С. Старшова

Інститут кардіології, Київ

ПОРІВНЯЛЬНИЙ АНАЛІЗ СТАНУ ТРАНСЛЕГЕНЕВОГО КРОВОТОКУ У ХВОРИХ З ДІАСТОЛІЧНОЮ ДИСФУНКЦІЄЮ ЛІВОГО ШЛУНОЧКА ЗАПАЛЬНОГО ТА ІШЕМІЧНОГО ГЕНЕЗУ

Ключові слова:

ехокардіографія,
внутрішньосерцева
гемодинаміка, вторинна
легенева гіпертензія,
міокардит, ішемічна
хвороба серця.

Резюме. У дослідженні брали участь 19 пацієнтів з ішемічною хворобою серця (1-ша група) та 18 пацієнтів з міокардитами (2-га група), у яких за результатами первинного ехокардіографічного обстеження визначали діастолічну дисфункцію. Контрольну групу склали 15 практично здорових осіб. У режимі 2D за методом «площа – довжина» визначали об'ємні характеристики лівих камер серця. У режимі імпульсно-хвильового доплера за станом трансмітрального потоку вивчали діастолічну функцію лівого шлуночка та оцінювали стан транслегеневого кровотоку. У хворих з ішемічним та/чи запальним ураженням міокарда виявили ідентичну спрямованість змін внутрішньосерцевої гемодинаміки: за наявності діастолічної дисфункції за типом аномального розслаблення паралельно реєструють якісні та кількісні ознаки підвищення тиску в легеневій артерії. Вторинна легенева гіпертензія є неспецифічним синдромом, але особливості його проявів залежать від генезу ураження, в даному випадку ішемічного чи запального.

ВСТУП

Незважаючи на велику кількість досліджень, присвячених вивченню внутрішньосерцевої гемодинаміки при діастолічній дисфункції лівого шлуночка, багато питань залишаються не вирішеними. У першу чергу це стосується механізмів виникнення та прогресування синдрому вторинної легеневої гіпертензії.

Зміни гемодинаміки правих відділів серця можуть бути наслідком широкого спектра серцево-судинних захворювань, які зумовлюють переважання правого шлуночка тиском, об'ємом чи порушують його систолічну та (або) діастолічну функцію (Абдулаев Р.Я. і соавт., 1998). Переважання малого кола кровообігу розцінюється як класичний прояв дилатації лівого передсердя внаслідок як органічної, так і відносної недостатності мітрального клапана (Дземешкевич С.Л., Стивенсон Л.У., 2000). В сучасній літературі досить ретельно і різнобічно охарактеризовано прояви порушення діастолічного розслаблення внаслідок ішемічного ураження: підкреслюється патогенетичний зв'язок підвищення жорсткості міокарда лівого шлуночка і наявності мітральної регургітації та дилатації порожнини лівого передсердя (Sasayama S. et al., 1979; Sharma S. et al., 1992; Дземешкевич С.Л., Стивенсон Л.У., 2000), що є передумовою виникнення легеневої гіпертензії.

У проведених нами попередніх дослідженнях внутрішньосерцевої гемодинаміки у хворих з міокардитами відзначено, що діастолічна дисфункція лівого шлуночка супроводжується не тільки роз-

ширенням порожнини лівого передсердя і підвищенням його скоротливої здатності, але й збільшенням об'єму кровотоку в фазу раннього наповнення правого шлуночка та зростанням ролі правопередсердної систоли (Коваленко В.М. та співавт., 2001). Також при цьому були виявлені ознаки підвищення тиску в легеневій артерії (Коваленко В.М. та співавт., 2000).

На основі порівняльного аналізу структурно-функціональних змін лівих камер, в першу чергу – лівого передсердя, а також транслегеневого кровотоку визначали деякі загальні закономірності формування вторинної легеневої гіпертензії у хворих з діастолічною дисфункцією лівого шлуночка внаслідок ішемічного та/чи запального ураження міокарда.

ОБ'ЄКТ І МЕТОДИ ДОСЛІДЖЕННЯ

Обстежили 18 пацієнтів з хронічним міокардитом і 19 – з ішемічною хворобою серця. Середній вік хворих складав $45,6 \pm 9,3$ року. У всіх хворих за критеріями класифікації NYHA прояви серцевої недостатності відповідали II функціональному класу, а за результатами первинного ехокардіографічного обстеження визначали діастолічну дисфункцію лівого шлуночка. Діагноз ІХС підтверджувався за результатами коронарорентрикулографії. Запальне ураження міокарда підтверджувалось після розгорнутого клінічного обстеження з проведенням лабораторних та імунологічних тестів. У контрольну групу включено 15 практично здорових осіб.

Для оцінки структурно-функціонального стану серцевих камер проводили ехокардіографію. До-

слідження виконували на фоні синусового ритму. В режимі 2D в стандартній чотирикамерній позиції вимірювали довгоосьовий та короткоосьовий розміри лівого шлуночка (ЛШ) і лівого передсердя (ЛП) в кінці систоли та в кінці діастоли, а також площі цих камер. Розраховували кінцево-діастолічний об'єм (КДО) та кінцево-сistolічний об'єм (КСО) камер і фракції викиду (ФВ) за методом «площа—довжина».

Діастолічну функцію лівого шлуночка вивчали в режимі імпульсно-хвильового доплера за станом трансмітрального потоку. Розташовували контрольний об'єм на рівні максимального розходження стулок мітрального клапана і вивчали основні характеристики стану трансмітрального кровотоку: максимальну швидкість раннього наповнення лівого шлуночка (Е), максимальну швидкість наповнення лівого шлуночка під час систоли передсердя (А), період ізометричного розслаблення (IVRT). Оцінювали значення співвідношення швидкостей (Е/А). Обчислювали час зменшення швидкості раннього наповнення лівого шлуночка (DT), фракцію раннього лівошлуночкового наповнення (EFF) та фракцію наповнення в період систоли передсердя (AFF).

В парастернальній позиції в короткоосьовому перерізі в режимі імпульсно-хвильового доплера досліджували криву транслегеневого кровотоку. Контрольний об'єм розташовували одразу над легневим клапаном у стовбурі легеневої артерії. Оцінювали якісні та кількісні ознаки підвищення тиску в легеневій артерії (Kitabake A. et al., 1983; Mahan G., 1983; Митьков В.В. и соавт., 1998), такі, як інтеграл лінійної швидкості потоку у виносному тракті правого шлуночка (VTIар), час прискорення швидкості транслегеневого потоку (ATар) та період вигнання правого шлуночка (RV ET).

Статистичну обробку результатів проводили з використанням персонального комп'ютера, програми «Excel». Отримані результати представлені у вигляді (M±m), де M - середнє значення показника, m - стандартна похибка середнього. Для порівняння середніх значень використовували критерій Стьюдента.

РЕЗУЛЬТАТИ ТА ЇХ ОБГОВОРЕННЯ

За результатами аналізу стану трансмітрального потоку (див. таблицю) суттєвої різниці у хворих обстежених груп не виявлено. Як в 1-й, так і в 2-й групі спостерігались чіткі ознаки погіршення діастолічного розслаблення в порівнянні з групою контролю. Вони полягали в зниженні показника Е, зростанні швидкості наповнення в період передсердної систоли А, зниженні значення співвідношення Е/А менше 1, зменшенні об'єму кровотоку в фазу EFF та збільшенні його в AFF. Також зазначено подовження періоду ізометричного розслаблення (IVRT) і помірне подовження часу DT, що є прямою ознакою підвищення жорсткості міокарда.

В цілому зміни графіки трансмітрального потоку, виявлені у хворих як з ішемічним, так і у хворих з запальним ураженням міокарда, були односпрямованими та відповідали формуванню діастолічної дисфункції за типом аномального розслаблення. При цьому спостерігається помірне зниження передсердно-шлуночкового градієнта тиску, а адекватне діастолічне наповнення лівого шлуночка забезпечується за рахунок зростання об'єму кровотоку в період передсердної систоли і відповідно зростання скоротливої здатності лівого передсердя.

За результатами вивчення об'ємних характеристик лівих камер серця суттєвої різниці в обстежених групах хворих не виявлено. Скоротлива функція лівого шлуночка була близькою за значенням до контрольної. Необхідно підкреслити, що у хворих обох груп відзначено тенденцію до підвищення діастолічного об'єму лівого передсердя (КДОЛП) і вірогідне зростання фракції викиду лівого передсердя (ФВЛП) в порівнянні з групою контролю. Отже, за даними ехокардіографічного обстеження в режимі 2D у хворих обох груп також виявлено подібні зміни. Вони свідчать про наявність гіперфункції лівого передсердя. Це доповнює інформацію, отриману при аналізі результатів дослідження в режимі імпульсно-хвильового доплера.

При аналізі транслегеневого потоку у хворих як з ішемічним, так і запальним ураженням міокарда

Таблиця

Показники внутрішньосерцевої гемодинаміки за даними ехокардіографії у хворих з діастолічною дисфункцією лівого шлуночка ішемічного та запального генезу

Показник ехокардіографії	Група контролю (n=15)	1-ша група (n=19)	p ₁	2-га група (n=18)	p ₁	p ₂
Е, м/с	0,781±0,026	0,588±0,022	<0,01	0,570±0,053	<0,01	>0,05
А, м/с	0,549±0,051	0,713±0,031	<0,05	0,706±0,062	<0,05	>0,05
Е/А, ум. од.	1,46±0,06	0,82±0,02	<0,01	0,80±0,03	<0,01	>0,05
DT, мс	173,9±19,48	224,47±14,12	<0,05	227,28±17,84	<0,05	>0,05
IVRT, мс	79,44±6,67	96,51±4,48	<0,05	108,83±7,87	<0,05	>0,05
EFF, %	70,8±4,19	59,55±1,39	<0,01	55,9±3,62	<0,05	>0,05
AFF, %	29,6±2,78	39,25±1,35	<0,01	43,5±3,62	<0,01	>0,05
VTI ар, см	19,6±1,61	18,27±0,83	>0,05	16,37±1,45	>0,05	>0,05
RVET, мс	339,0±9,88	342,6±9,85	>0,05	288,57±9,11	<0,05	<0,05
AT ар, мс	155,6±5,65	129,73±6,20	<0,05	111,43±10,73	<0,05	<0,05
AT/RVET, ум. од.	0,460±0,015	0,380±0,017	<0,05	0,387±0,035	>0,05	>0,05
КДО ЛШ, мл	138,99±7,16	142,70±12,72	>0,05	144,40±22,98	>0,05	>0,05
КСО ЛШ, мл	79,78±8,96	83,19±10,50	>0,05	74,79±15,65	>0,05	>0,05
ФВ ЛШ, мл	54,9±7,13	47,12±2,71	>0,05	43,71±6,73	>0,05	>0,05
КДО ЛП, мл	43,19±8,27	51,45±3,76	>0,05	50,57±5,21	>0,05	>0,05
КСО ЛП, мл	27,90±4,13	26,36±2,17	>0,05	32,04±6,94	>0,05	>0,05
ФВ ЛП, мл	34,96±5,17	48,83±3,96	<0,05	47,45±4,40	<0,05	>0,05

p₁ — порівняння з групою контролю; p₂ — порівняння 1-ї і 2-ї групи.

виявлено зміни в порівнянні з контрольною групою. Вони полягають у вірогідному зменшенні часу прискорення швидкості АТар. Також у хворих обох груп виявлено зменшення значення співвідношення часу прискорення швидкості АТар до періоду вигнання правого шлуночка RVET, (aT/RVET), але цей показник більшою мірою змінився у хворих 1-ї групи. Особливістю транслегеневого потоку у хворих 2-ї групи є більш виражене скорочення часу вигнання правого шлуночка RVET.

Виявлення змін транслегеневого потоку у хворого з діастолічною дисфункцією лівого шлуночка за типом аномального розслаблення на фоні міокардиту ілюструє рисунок.

Отже, отримані результати порівняльного аналізу свідчать, що на ранньому етапі формування серцевої недостатності, яким є діастолічна дисфункція за типом аномального розслаблення, спостерігається підвищення скоротливої активності лівого передсердя за рахунок збільшення його діастолічного об'єму та реструються якісні і кількісні ознаки підвищення тиску в легеневій артерії. Виявлення односпрямованих ідентичних змін внутрішньосерцевої гемодинаміки у пацієнтів як з ішемічною хворобою серця, так і при запальному ураженні міокарда свідчить про неспецифічність даного синдрому. Зрозуміло, що має місце прояв

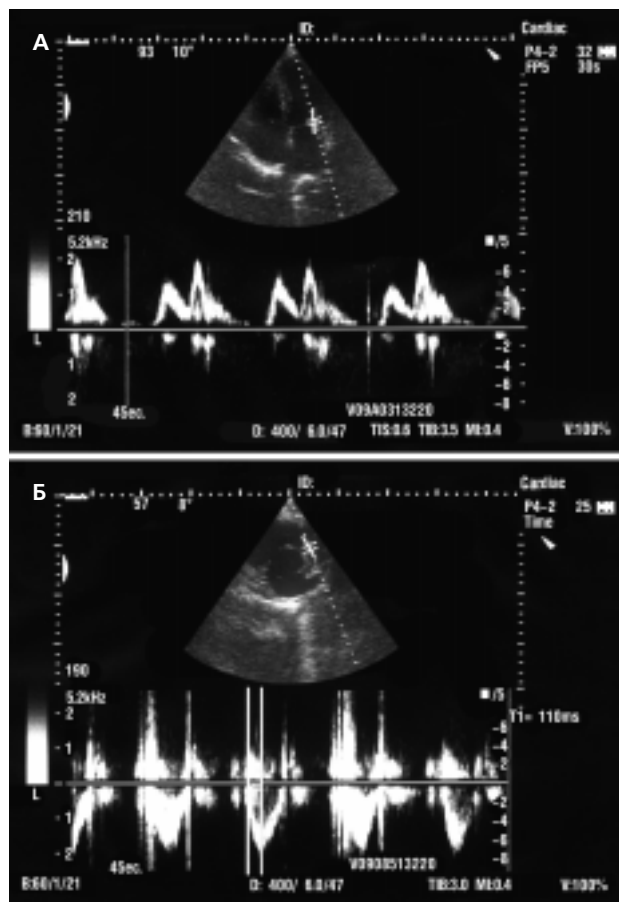


Рисунок. Виявлення змін транслегеневого потоку у хворого з діастолічною дисфункцією лівого шлуночка за типом аномального розслаблення методом ехокардіографії в режимі імпульсно-хвильового доплера. А - реєстрація змін трансмітрального потоку. Б - реєстрація змін транслегеневого потоку

загальних закономірностей розвитку серцевої недостатності. З цих позицій визначення при обстеженні структурно-функціональних змін лівого передсердя та ознак підвищення тиску в легеневій артерії навіть при збереженій скоротливої функції лівого шлуночка повинно розцінюватись як ранній діагностичний критерій прихованої серцевої недостатності.

Слід відзначити, що вже на даному етапі розвитку серцевої недостатності зареєстроване скорочення часу вигнання правого шлуночка RVET у хворих з міокардитами. Збільшення кількості спостережень надасть можливість уточнити його функціональне значення.

Необхідно підкреслити, що на етапах розгортання клінічної симптоматики серцевої недостатності розвиток вторинної легеневої гіпертензії в сучасній літературі розглядається як класичний прояв збільшення навантаження на ліве передсердя (Дземешкевич С.П., Стивенсон Л.У., 2000). Функціональне значення зростання скоротливої здатності передсердя за рахунок реалізації механізму Франка-Старлінга (Сергакова Л.М., Беленков Ю.Н., 1979) полягає в забезпеченні адекватного діастолічного шлуночкового наповнення в умовах зниження атріовентрикулярного градієнта тиску, що визначає в значній мірі збереження скоротливої здатності лівого шлуночка.

Результати проведеного нами дослідження свідчать, що ознаки підвищення тиску в легеневій артерії виявляються вже на ранніх доклінічних стадіях серцевої недостатності при початкових помірних структурно-функціональних змінах лівого передсердя. Діастолічна дисфункція лівого шлуночка може розглядатися як один з механізмів формування гіпертензії малого кола кровообігу та збільшення об'єму лівого передсердя. При цьому завдяки еластичним властивостям та гіперфункції дилатоване передсердя протягом деякого часу виконує функцію своєрідного шлюзу, що захищає хворого від розвитку артеріальної легеневої гіпертензії.

ВИСНОВКИ

Отже, в результаті проведеного порівняльного аналізу об'ємних характеристик лівих камер серця та стану трансмітрального і транслегеневого потоків у хворих з ішемічним та запальним ураженням міокарда виявлено ідентичну спрямованість змін внутрішньосерцевої гемодинаміки. Незалежно від генезу ураження за наявності діастолічної дисфункції лівого шлуночка за типом аномального розслаблення виявляють якісні та кількісні ознаки підвищення тиску в легеневій артерії, що супроводжують зростання навантаження на ліве передсердя. Вторинна легенева гіпертензія є неспецифічним синдромом і проявом загальних закономірностей розвитку серцевої недостатності.

ЛІТЕРАТУРА

- Абдуллаев Р.Я., Соболев Ю.С., Шиллер Н.Б., Фостер Э. (1998) Современная эхокардиография. Фортуна-Пресс, Харьков, 248 с.
Дземешкевич С.П., Стивенсон Л.У. (2000) Болезни митрального клапана. Функция, диагностика, лечение. Гэотар Медицина, Москва, 288 с.

Коваленко В.М., Ілляш М.Г., Червонописька О.М., Старшова О.С. (2000) Особливості внутрішньосерцевої гемодинаміки та ознаки ремоделювання лівого шлуночка у хворих з міокардитами. Укр. ревматол. журн., 2: 34–37.

Коваленко В.М., Червонописька О.М., Старшова О.С. (2001) Зміни діастолічної функції лівого та правого шлуночків серця на ранніх етапах формування серцевої недостатності у хворих міокардитом. Матеріали Української наук.-практ. конф. «Сучасні проблеми кардіології та ревматології - від гіпотез до фактів», 14–16 березня 2001, Київ, с. 105.

Митьков В.В., Сандрикова В.А. (1998) Клиническое руководство по ультразвуковой диагностике. Видар, Москва, Т. V, 360 с.

Сергакова Л.М., Беленков Ю.Н. (1979) Роль предсердий в механизме развития сердечной недостаточности и ее компенсации. Кардиология, 10: 119–124.

Kitabake A., Inoue M., Asao M. et al. (1983) Noninvasive evaluation of pulmonary hypertension by a pulsed Doppler technique. Circulation, 68: 302–309.

Mahan G. (1983) Estimation of pulmonary artery pressure by pulsed Doppler echocardiography (Abstract). Circulation, 68(Suppl. III): 367.

Sasayama S., Takahashi M., Osakada G. (1979) Dynamic geometry of left atrium and left ventricle in acute mitral regurgitation. Circulation, 60: 177.

Sharma S., Seckler J., Israel D. et al. (1992) Clinical, angiographic and anatomic findings in acute severe ischemic mitral regurgitation. Amer. J. Cardiol., 70: 277–280.

СРАВНИТЕЛЬНЫЙ АНАЛИЗ СОСТОЯНИЯ ТРАНСЛЕГОЧНОГО КРОВОТОКА У БОЛЬНЫХ С ДИАСТОЛИЧЕСКОЙ ДИСФУНКЦИЕЙ ЛЕВОГО ЖЕЛУДОЧКА ВОСПАЛИТЕЛЬНОГО И ИШЕМИЧЕСКОГО ГЕНЕЗА

В.Н. Коваленко, Е.М. Червонопиская, Е.С. Старшова

Резюме. В исследовании принимали участие 19 пациентов с ишемической болезнью сердца (1-я группа) и 18 пациентов с миокардитами (2-я группа), у которых по результатам первичного эхокардиографического обследования определяли диастолическую дисфункцию. Контрольную группу составили 15 практически здоровых лиц. В режиме 2D по методу «площадь – длина» определяли объемные характеристики левых камер сердца. В режиме импульсно-волнового доплера по состоянию трансмитрального потока изучали диастолическую функцию левого желудочка и оценивали состояние транслегочного кровотока. У больных с ишемическим

и/или воспалительным поражением миокарда выявлена идентичная направленность изменений внутрисердечной гемодинамики: при наличии диастолической дисфункции по типу аномального расслабления параллельно регистрируют качественные и количественные признаки повышения давления в легочной артерии. Вторичная легочная гипертензия является неспецифическим синдромом, но особенности его проявления зависят от генеза поражения, в данном случае ишемического или воспалительного.

Ключевые слова: эхокардиография, внутрисердечная гемодинамика, вторичная сердечная гипертензия, миокардит, ишемическая болезнь сердца.

COMPARATIVE ANALYSIS OF THE STATE OF THE TRANSPULMONAL FLOW AMONG PATIENTS WITH LEFT VENTRICLE DIASTOLIC DYSFUNCTION OF ISHEMICAL AND INFLAMMATORY GENESIS

V.N. Kovalenko, O.M. Chervonopiskaya, O.S. Starshova

Summary. 19 patients with IHD (group 1) and 18 patients with myocarditis (group 2) and diastolic dysfunction were studied. Two-dimensional and Doppler echocardiography were made to them. The peculiarities of cardiac hemodynamic were noticed. There are abnormal left ventricle myocardial relaxation accompanied by pulmonary hypertension indications in the both patients groups. The secondary pulmonary hypertension in unspecific syndrome but the peculiarities of its display depends on the origins of the affection in the given example of the ischemic or inflamed ones.

Key words: echocardiography, cardiac hemodynamic, secondary pulmonary hypertension, myocarditis, ischemic heart disease.

Адреса для листування:

Коваленко Володимир Миколайович
03151, Київ, вул. Народного ополчення, 5
Інститут кардіології ім. М.Д. Стражеска
АМН України

РЕФЕРАТИВНА ІНФОРМАЦІЯ

Влияние внутривенного введения циклофосфамида на лимфоциты и маркеры их активации у больных системной красной волчанкой

Amano H., Morimoto S., Kaneko H., Tokano Y., Takasaki Y., Hashimoto H. Effect of intravenous cyclophosphamide in systemic lupus erythematosus: relation to lymphocyte subsets and activation markers. Lupus, 9: 26–32.

В связи с тем, что механизм эффекта внутривенного введения циклофосфамида (ЦФ) при системной красной волчанке (СКВ) не известен, мы

исследовали лимфоциты и маркеры их активации у больных СКВ, получающих внутривенно ЦФ, и сравнили полученные результаты с эффектом пульс-терапии глюкокортикостероидами (ГКС). Из 55 обследованных пациентов 34 получали внутривенно циклофосфан (в 21 случае (61,8%) – с эффектом) и 25 пульс-терапию (в 21 случае (84%) – с эффектом, 4 больных, резистентных к ГКС, были переведены на ЦФ). В группе больных, резистентных к ЦФ, уровень растворимых CD4 и HLA-DP-положительных Т-клеток были значительно выше.